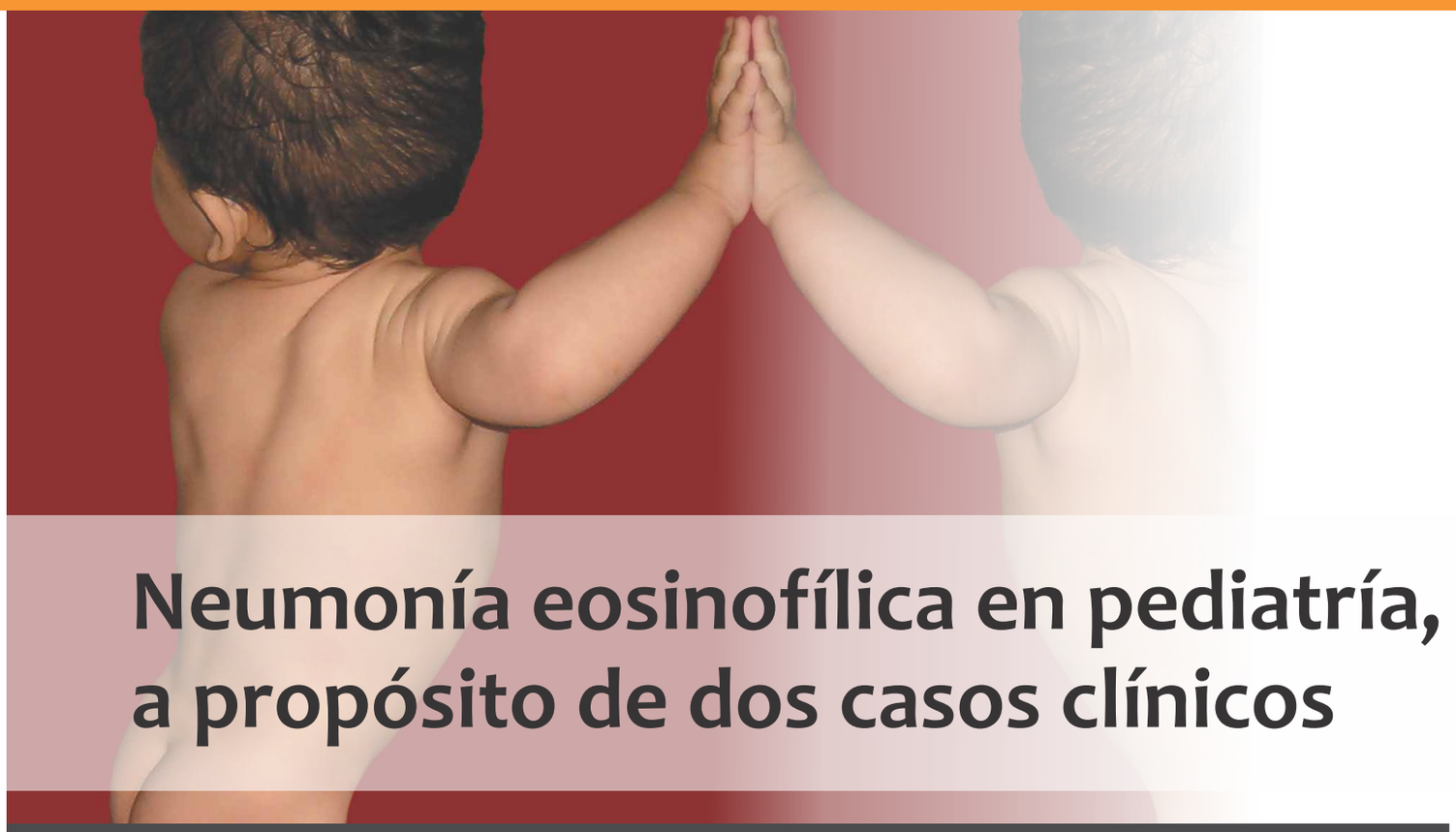

Neumonía eosinofílica en pediatría, a propósito de dos casos clínicos

>>> La Neumonía Eosinofílica (NE) es una entidad muy poco frecuente en pediatría y se caracteriza por infiltración de eosinófilos en el intersticio pulmonar y alveolar. La mayoría de los casos pediátricos descritos en la literatura son en niños mayores de 4 años, con características clínicas y de laboratorio parcialmente diferentes a los adultos. El aporte del bioquímico y bacteriólogo en este tipo de enfermedad es esencial. Por ello les presentamos los siguientes casos clínicos.

>>> AUTORES

Marcela Linares P (a)., Victor Monreal E.(a), Paola Gomez P (a)., Pamela Martínez B.(a), Rodrigo Bozzo H.(a)

(a)Servicio de Pediatría, Clínica Indisa, Santiago, Chile

>>> CORRESPONDENCIA:

Marcela Linares P.
Email: arcelabeatrizl@gmail.com

Como citar este artículo: Rev Chil Pediatr 2019;90 (6):657-661. DOI: 10.32641/rchped.v90i6.1057

>>> RESUMEN

La Neumonía Eosinofílica (NE) es una entidad muy poco frecuente en pediatría y se caracteriza por infiltración de eosinófilos en el intersticio pulmonar y alveolar, pudiendo ser primaria o secundaria, así como también presentar un curso agudo o crónico.

Objetivo: Presentar dos casos clínicos de NE diagnosticados en el período 2014-2017 en una Unidad de Cuidados Intensivos pediátricos.

Casos Clínicos: Dos lactantes mayores, ambos con antecedente de madre asmática, hospitalizados por in- suficiencia respiratoria y diagnóstico de neumonía viral en Clínica Indisa, Santiago, Chile. Ambos presentaron síndrome febril, imágenes de condensación persistentes en la radiografía de

DICEN QUE EL 2020 FUE UN AÑO DE

POR ESO EN 2021 NOS DEDICAREMOS A ESTUDIARLA

Sentinel FOB Gold®

Solución Única y Completa para Detección **Automatizada** de **S**angre **O**culta en **M**ateria **F**ecal

Tubos de diseño patentado "2 en 1"

1- Recolección de heces en forma sencilla.

2- Análisis directamente desde el tubo, para cualquier autoanalizador de química clínica.

SENTiFIT® pierceTube: Tubo perforable, para uso en el sistema SENTiFIT 270®

FOB Gold® Tube Screen: Tubo universal, compatible con todos los analizadores de química clínica y el sistema SentiFOB®

SENTiFIT 270®

- Sistema totalmente automatizado de alta velocidad.
- Tubos perforables patentados, que se cargan directamente en el equipo.
- Sistema higiénico y seguro para el usuario.
- Reactivo de látex inmunoturbidimétrico de última generación para la determinación **cuantitativa** de sangre oculta en heces.

Estomba 961 - Ciudad Autónoma de Buenos Aires
Argentina -Tel:+5411 4555 4601
Mail: pl@bioars.com.ar
Web: www.bioars.com.ar

bioars

SENTINEL DIAGNOSTICS

tórax y eo- sinofilia periférica en el transcurso de su enfermedad. Uno de ellos con requerimiento de oxígeno por más de un mes, sin eosinofilia en el lavado broncoalveolar (LBA), al que se le hizo el diagnóstico de NE por biopsia pulmonar. El otro niño requirió ventilación mecánica por 28 días y se hizo diagnóstico de NE por eosinofilia mayor a 20% en LBA. Los dos casos presentaron excelente respuesta a corticoides sistémicos.

Conclusión: La NE se debe sospechar en el niño con diagnóstico de neumonía con síntomas persistentes sin respuesta al tratamiento, habiéndose descartado otras causas, sobre todo si se asocia a eosinofilia periférica. El diagnostico de NE en pediatría se confirma por eosinofilia mayor a 20% en LBA y en algunos casos es necesaria la biopsia pulmonar.

Palabras clave: Eosinofilia; lavado broncoalveolar; biopsia pulmonar; neumonía persistente; corticoides

>>> INTRODUCCIÓN

La NE es una entidad muy poco frecuente en pediatría. La mayoría de los casos pediátricos descritos en la literatura son en niños mayores de 4 años, con características clínicas y de laboratorio parcialmente diferentes a los adultos (1).

Pertenece al grupo de infiltrados pulmonares con eosinofilia, los que pueden ser de causa primaria o secundaria. Los primeros pueden deberse a Granulomatosis eosinofílica con poliangeítis, Síndrome hipereosinofílico o Neumonía eosinofílica aguda o crónica. Las causas secundarias son los parásitos, drogas o Aspergillosis broncopulmonar alérgica (2). En países tropicales la primera causa son los parásitos y en los demás, es la Neumonía Eosinofìlica crónica (2).

La NE se presenta como neumonía de evolución tórpida, sin respuesta a tratamiento, acompañada de eosinofilia periférica y en el LBA en la mayoría de los pacientes y tiene una excelente respuesta a corticoides (2,3). La NE aguda (NEA) se asocia a reacciones de hipersensibilidad por exposición a inhalantes, es de comienzo agudo, con frecuente necesidad de ventilación mecánica (VM) y puede no presentar eosinofilia en LBA en un comienzo (3). La NE crónica (NEC) tiene una evolución más prolongada y rara vez requiere VM. Las diferencias entre la NEC y la NEA están descritas en adultos (3).

El objetivo de este artículo es presentar dos casos clínicos pediátricos de NE, ambos menores de 2 años, diagnosticados en el período 2014-2017 en la unidad de cuidados intensivos pediátricos de Clínica Indisa, en Santiago, Chile.

Caso clínico 1

Lactante de 1 año 8 meses, con diagnóstico de Asma de lactante (AL) en tratamiento con montelukast y desloratadina. Sin antecedentes perinatales patológicos, madre asmática.

Se hospitalizó con diagnóstico de neumonía por adenovirus, metapneumovirus y bocavirus detectados por reacción de cadena polimerasa (PCR), con probable sobreinfección bacteriana. Se inició tratamiento con cefotaxima y ventilación mecánica invasiva (VMI) por 3 días y a continuación 10 días de oxígeno por naricera. A los 8 días del alta reingresó con síndrome febril se realizó ecocardiograma y se diagnosticó de Enfermedad de Kawasaki. Recibió gammaglobulina y ácido acetil salicílico (AAS). Se da de alta y a las 48 horas es reingresado por fiebre alta, tos, polipnea y requerimiento de oxígeno Se observó hemograma con glóbulos blancos de 30000 sin desviación a izquierda y eosinofilia del 16%, PCR 5 mg/dl y radiografía de tórax (RxT) con infiltrado intersticial bilateral y condensación de lóbulo superior derecho. Se diagnosticó neumonía bacteriana y se inició tratamiento con ceftriaxona y se continúa con AAS. Por persistencia de fiebre a las 72 h se realizó lavado broncoalveolar (LBA), se agregó vancomicina y se administró nuevo pulso de gamaglobulina. En hemogramas de días posteriores destacó leucocitosis con eosinófilos totales entre 1600 y 3400. En LBA se evidenció: macrófagos 50,2%, neutrófilos 20,3%, linfocitos 27,7%, eosinófilos 1,8% lipófagos 12%, cultivo corriente, hongos y PCR Epstein- Barr, *Pneumocisti jirovecci, Mycobacterium tuberculosis, Mycoplasma pneumoniae* y

Clamidea tracomatis negativos, PCR para citomegalovirus (CMV) cualitativa positiva. Se indicó ganciclovir por 21 días, persistiendo febril y con requerimientos de oxígeno durante el tratamiento. Posteriormente se informó PCR cuantitativa para CMV indetectable en muestras al inicio y a los 6 días de iniciado el tratamiento.

Se realizaron otros estudios que dieron negativos como VIH, hemocultivos, mielograma, mielocultivo además de estudio inmunológico completo normal. Tomografía axial computada (TAC) de tórax presentó condensación en segmentos posteriores de ambos lóbulos inferiores y superiores e imágenes en vidrio esmerilado (Figura 1).

>> **Figura 1.** Imagen de infiltrados intersticiales difusos en pulmón con diagnóstico de neumonía eosinofílica

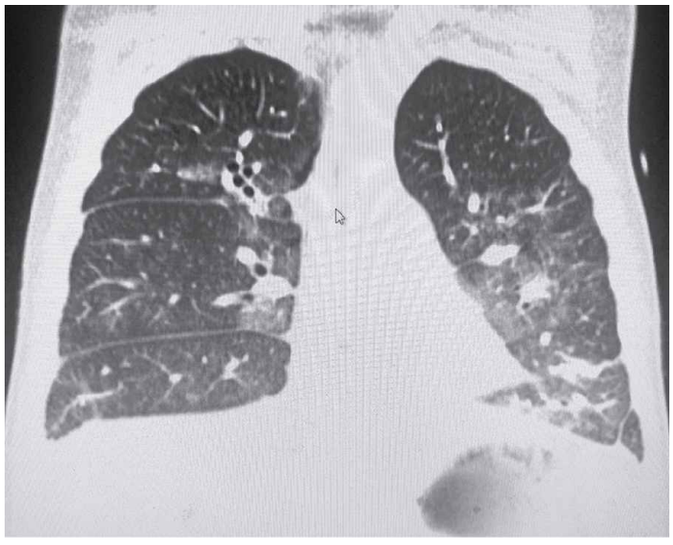

Por persistencia de fiebre durante 27 días, requerimiento de oxígeno e imágenes de condensación en la Rx tórax a pesar del tratamiento y sin diagnóstico etiológico claro, se realizó biopsia pulmonar, la que se informó como neumopatía inflamatoria del tipo nódulo intersticial con predominio de eosinófilos, haciéndose diagnóstico de neumonía eosinofílica a los 30 días de la última hospitalización. El niño presentó una rápida respuesta clínica, encontrándose afebril y sin requerimiento de oxígeno a los 5 días de iniciado el tratamiento con corticoides sistémico y RxT con infiltrado intersticial leve bibasal a los 21 días. A los 6 meses de tratamiento se suspende el corticoide oral y se realiza TAC de control, en la que se observó regresión casi completa de las imágenes de condensación e imágenes en vidrio esmerilado. Actualmente lleva 3 años de seguimiento en tratamiento con corticoides inhalados y montelukast. Presentó cuadros de bronquitis obstructiva y tos gatillada con el ejercicio durante los 2 primeros años de seguimiento. Durante el tercer año presentó solo tos ocasional y se disminuye la dosis de corticoides inhalados. Tiene espirometría normal, sin respuesta significativa al broncodilatador, test cutáneo a inhalantes negativo e IgE 16 UI/ml (Figura 2).

>> **Figura 2.** Tomografía axial computarizada de pulmón con neumonía eosinofílica.

MEGANALIZAR
Tecnología y Calidad al servicio de la Salud

● Serología
● Endocrinología ● Química Clínica ● Marcadores Tumorales ● Marcadores Virales
● Hematología ● Inmunología ● Drogas Anticonvulsionantes ● Inmunosupresores

El Megalaboratorio de los Bioquímicos de Cuyo
Rigurosos Controles Internos y Externos de Calidad
Más de 220 laboratorios de toda la Provincia de Mendoza, confían en Meganalizar por Tecnología, Calidad y resultados en el día

FUNDADO POR 194 BIOQUÍMICOS
22 AÑOS

Sede Laboratorio I Montecaseros 2478 Mendoza I Tel. 0261 4373241/42 I mega@analizar-lab.com.ar
Administración I Belgrano 925 Mendoza I Tel. 0261 4412355/65 I gerencia@analizar-lab.com.ar

Caso clínico 2

Lactante mayor de 1 año y 3 meses, sin antecedentes mórbidos, período perinatal normal y mamá asmática. Se hospitalizó con diagnóstico de neumonía por virus sincicial respiratorio y parainfluenza detectados por PCR Film Array respiratorio, con probable infección bacteriana. La RxT muestra condensación de lóbulo inferior derecho y de lóbulo inferior izquierdo y derrame pleural derecho. Requirió conexión a VMI durante 7 días y recibió ceftriaxona, cloxacilina y clindamicina por persistencia de cuadro febril durante 10 días. Luego de la extubación presentó deterioro respiratorio, mala mecánica ventilatoria y neumotórax, por lo que nuevamente requiere VMI durante 20 días. Se indicó cambio de antibióticos a vancomicina, piperacilina tazobactan y linezolid.

A los 30 días de hospitalización persistió sin posibilidad de retiro de VMI, por lo que se realizó LBA, en el que se encontró: macrófagos 50,2%, neutrófilos 20,3%, linfocitos 27,7%, eosinófilos 24%, lipófagos 12% y PCR para CMV, Epstein-Barr, *Pneumocistij Ji- rovecci, Mycobacterias atipicas, Mycoplasma y Clamidea* negativos, cultivo de gérmenes habituales, *Mycobacteria tuberculoso* y hongos negativos. Debido a que se evidencia más de 20% de eosinófilos en BAL se confirmó el diagnóstico de neumonía eosinofílica. La TAC de tórax mostró condensación y atelectasia de ambos LI, imágenes pseudoquísticas en segmento anterior de LSD y derrame pleural derecho. Se inició tratamiento con corticoides sistémicos con buena evolución y con retiro de ventilación mecánica al sexto día de tratamiento. El niño presentó retardo en su curva de crecimiento y bajó 1 kg de peso durante la hospitalización. Las radiografías de tórax de control posteriores presentaron franca mejoría. Dado de alta a los 70 días de su ingreso. Se mantuvo con corticoides orales durante 6 meses. Actualmente cumple un año de seguimiento, durante el que se ha constatado que se agita con el ejercicio. Por este motivo y el antecedente de madre asmática, se ha mantenido con fluticasona y montelukast permanente, con buena respuesta.

>>> DISCUSIÓN

La NE es muy poco frecuente en niños, con pocos casos reportados en la literatura (1). La NEC fue descrita por primera vez por Carrington en 1969 y constituye el 3% de la patología pulmonar intersticial, correspondiendo un 3% a menores de 20 años (2,4). Es más frecuente en mujeres, con un promedio de edad en población pediátrica de 11,7 años (1). La NEA tiene una prevalencia de 1/1.000.000 en niños; es más frecuente en varones adolescentes (1)

En los dos casos aquí descritos, los pacientes son menores de 2 años, lo que contrasta con lo publicado en la literatura, donde encontramos solo un caso de NEC en un lactante de un año publicado en 1975 y otro de NEA en una niña de 14 meses (5,6).

Desde el punto de vista clínico, la NE se caracteriza por tos, disnea, crepitaciones, fiebre, pérdida de peso y sudoración nocturna que se prolongan en el tiempo (3). Es confundida con el diagnóstico de neumonía bacteriana sin respuesta al tratamiento y el diagnostico se retrasa en 1 o 2 meses, como ocurrió en los pacientes aquí presentados.

En la radiografía de tórax se aprecian infiltrados alveolares bilaterales apicales y periféricos[3]. La imagen de "negativo fotográfico del edema pulmonar ", que esta descrita en adultos, es poco frecuente en pacientes pediátricos (2). En la TAC de tórax son características las lesiones de relleno alveolar en parches, en lóbulos superiores y periféricos, acompañado de vidrio esmerilado e

MONTEBIO

SOLUCIÓN TOTAL PARA EL DIAGNÓSTICO DE COVID-19

STANDARD Q

PROXIMAMENTE!

STANDARD Q COVID-19 Ag Test: Es un inmunoensayo cromatográfico diseñado para la detección cualitativa de antígenos específicos de SARS-CoV-2.

- Tiempo: 15-30 minutos
- Sensibilidad: 96.52% (111/115, 95% CI 91.33 – 99.04%)
- Especificidad: 99.68% (310/311, 95% 98.22 – 99.99%)
- Muestra: Hisopado nasofaríngeo
- Adecuado para pruebas en el punto de atención. Sin necesidad de equipo adicional
- Presentación: 25 test x kit
- Buffer inactivante viral certificado

STANDARD Q COVID-19 IgM/IgG Combo Test: Es un inmunoensayo cromatográfico diseñado para la detección cualitativa de IgM e IgG específicas para SARS-CoV-2.

- Tiempo: 10-15 minutos
- Sensibilidad: 96.94%
- Especificidad: 95.74%
- Muestra: sangre entera (20 ul) - suero/plasma (10 ul)
- Adecuado para pruebas en el punto de atención. Sin necesidad de equipo adicional
- Presentación: 40 test x kit (en un mismo cassette)

STANDARD F

Los **Analizadores STANDARD F** son sistemas de inmunoensayo fluorescentes cualitativos y cuantitativos diseñados para la medición fácil y fiable de diversos parámetros. La línea STANDARD F ofrece 3 modelos diferentes que pueden ser utilizados en función de su flujo de trabajo.

PROXIMAMENTE!

PROXIMAMENTE!

STANDARD F COVID-19 Ag FIA: Es un inmunoensayo fluorescente para la detección semicuantitativa con Cut off index de antígenos específicos de SARS-CoV-2.

- Tiempo de espera: menos de 30 mins
- Tipo de muestra: Hisopado nasofaríngeo
- T° de almacenamiento: 2-30°C
- Inmunoensayo Fluorescente (Europio)
- Mayor sensibilidad que un Test rápido
- Equipo necesario: Versatilidad. F2400 (70 test/hora), F200, F100
- Presentación: 25 Tests/kit
- Buffer inactivante viral certificado

STANDARD F COVID-19 IgG/IgM Combo FIA: Es un inmunoensayo fluorescente para la detección semicuantitativa con Cut off index de anticuerpos específicos de SARS-CoV-2.

- Tiempo de espera: menos de 30 mins
- Tipo de muestra: Sangre entera / Suero / Plasma
- T° de almacenamiento: 2-30°C
- Inmunoensayo Fluorescente (Europio)
- Mayor sensibilidad que un Test rápido
- Equipo necesario: Versatilidad. F2400 (70 test/hora), F200, F100
- Presentación: 40 Tests/kit

STANDARD M

- **nCoV Real-Time Detection kit:** Detección e identificación de ácidos nucleicos del nuevo coronavirus (2019-nCoV) en muestras de hisopados nasofaríngeos y de fauces.
- Compatible con equipos Lightcycler 480 (Roche), CFX96 DX System (Bio-rad), Applied Biosystems 7500 Real-Time PCR (Thermo Fisher Scientific).
- Presentación: 96 Test / Kit.

MONTEBIO

Oficina y Depósito: Vera 575 (Capital Federal) | **Tel/FAX:** (+54 11) 4858-0636 (Rotativas)
info@montebio.com.ar | **www.montebio.com.ar**

infiltrado intersticial (3,7). La broncograma aérea, los nódulos, adenopatías mediastínicas y cavitaciones son menos frecuentes (10). En la NEA se puede observar derrame pleural leve (3). Nuestros pacientes no presentaron todas las características radiológicas descritas en la literatura, probablemente por la edad y el comienzo de los cuadros desencadenados por virus respiratorios.

El diagnóstico de NE se realiza por la presencia de síntomas respiratorios por más de 2 semanas, asociados a eosinofilia periférica y en el LBA habiéndose descartado otras causas de infiltrados pulmonares con eosinofilia (2). La biopsia pulmonar no es requerida para hacer diagnóstico de NEC en adultos, en los casos pediátricos se debe considerar cuando no hay mejoría clínica y radiológica con corticoides, o no se encuentra eosinofilia en el LBA, lo que ocurrió en uno de nuestros pacientes (18).

En niños se considera que un 20% de eosinófilos en LBA es suficientes para hacer diagnóstico de NE, mientras que en adultos el punto de corte es de 40% (3). En la biopsia se describe infiltrado alveolar e intersticial de eosinófilos y linfocitos, con fibrosis intersticial y arquitectura pulmonar conservada (3). Pueden verse microabscesos, vasculitis, células gigantes y neumonía organizativa en caso de que la NEC sea de larga data (9).

En cuanto a los diagnósticos diferenciales, fue descartada la parasitosis, ya que Chile no es un País de clima tropical y los niños no habían viajado a estas zonas y ambos tenían exámenes parasitológicos y serológicos para toxocara negativos (11). La ABPA se descartó, ya que ambos tenían Test de Sudor negativo, IgE menor a 1.000, IgE específica al Aspergillus fumigatus baja y ausencia de bronquiectasias cilíndricas centrales en la TAC de tórax (3). Tampoco presentaron manifestaciones extrapulmonares, como está descrito en la Granulomatosis eosinofílica con poliangeítis (2).

La exposición a drogas, días o semanas previas al comienzo de los síntomas, se puede manifestar como NEC o comenzar como NEA y en algunos casos puede observarse derrame pleural y asociarse a exantema (2,3). Hay disponible una página Web con un largo listado de medicamentos que pueden causar eosinofilia con infiltrados pulmonares (www.pneumotox.com), pero la causalidad se ha establecido en menos de 20 drogas. Es probable que los múltiples tratamientos antibióticos y antinflamatorios no esteroidales que recibieron los niños aquí presentados pueden haber tenido un rol en el desarrollo de la NE.

Si bien, ambos niños presentaron neumonía viral en un comienzo, no sabemos si estos tuvieron una participación desencadenante de la NE posterior. Encontramos 2 casos en la literatura desencadenados por Influenza A y Bocavirus (6,12). Este último en una lactante de 14 meses, similar a lo ocurrido con nuestros pacientes (12). Hay estudios que evidencian la relación entre las infecciones virales pulmonares (VRS, Coronavirus, influenza y rinovirus) y el reclutamiento de eosinófilos pulmonares, sobre todo en lactantes pequeños cuando están predispuestos a tener asma, como puede ser el caso de nuestros pacientes (13). Los eosinófilos están clásicamente involucrados en la respuesta a parásitos y alérgenos, pero también intervienen en la inmunidad adaptativa contra bacterias, virus y tumores debido a la interacción de linfocitos TH2 e interleukinas 4, 5 y 13 en pacientes que tienen una respuesta linfocitaria de predominio TH2 (3).

Ambos niños contaban con el antecedente de tener una mamá asmática. El primero tenía un IPA (Índice Predictor de asma) positivo y presentó crisis obstructivas severas a pesar de alta dosis de tratamiento controlador los 2 primeros años de seguimiento, lo que está descrito en pacientes adultos[14]. Ambos niños han presentado síntomas compatibles con asma en el período de control posterior al cuadro de NE, por lo que mantienen tratamiento controlador de asma con corticoides inhalados y montelukast.

En cuanto a la función pulmonar, se han descrito patrones obstructivos y restrictivos mixtos en adultos (3,15). En el primer caso clínico se pudo realizar una espirometría a los 3 años de evolución, cuando tenía 4 años y 6 meses de edad, la que fue normal, sin respuesta significativa al

broncodilatador. El niño estaba con tratamiento controlador del asma, lo que puede explicar el resultado de la misma.

El tratamiento con corticoides se caracteriza por presentar una excelente respuesta, los que se utilizan por 6 semanas en adultos, 9 a 12 meses en el caso de recurrencias y de 6 a 12 meses en los casos reportados en niños (1,3,15,16). Los síntomas mejoran en 2 días y la Rx de tórax en 1 semana (3). Los corticoides inhalados no tienen utilidad como tratamiento único de la NE, pero si son muy útiles para tratar el asma concomitante y las recaídas posteriores (17-19). Ambos pacientes presentados recibieron prednisona a una dosis de 1 mg/kg/día durante 6 meses, con excelente respuesta clínica en los primeros 3 días de tratamiento y una respuesta radio lógica más lenta.

Las recaídas descritas en población adulta no se observaron en los pacientes aquí descritos en un período de control de 4 años en el primer caso y de 2 años en el segundo.

>>> CONCLUSIÓN

La NE es una patología de muy baja ocurrencia en pediatría, que se debe sospechar en el niño con diagnóstico de neumonía con síntomas persistentes sin respuesta al tratamiento, habiéndose descartado otras causas, sobre todo si se asocia a eosinofilia periférica. El diagnostico en pediatría se confirma por eosinofilia mayor a 20% en LBA y en algunos casos es necesaria la biopsia pulmonar y tiene una excelente respuesta al tratamiento con corticoides.

De fácil uso, en solo 3 pasos:

1



Agregar 2µL de muestra de sangre en área "S1" según se observa en la figura.

2

Adicionar 2 gotas de buffer a la celda denominada "S".

3

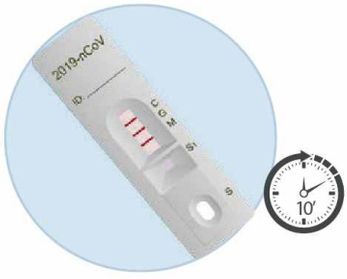

Leer el resultado a los 10 minutos. No leer pasados los 15 minutos. En la zona de lectura se visualizaran las siglas C (control), G (IgG) y M (IgM)

-PROCEDIMIENTO SENCILLO SIN EQUIPAMIENTO.
-DETECTA DIFERENTES ESTUDIOS DE LA ENFERMEDAD.
-ELEVADA ESPECIFICIDAD, SENSIBILIDAD Y PRECISIÓN.
-ORIGEN: ALEMANIA

Laboratorios Bacon @laboratoriosbacon Laboratorios Bacon
Tel +54(11) 4709-0171 | Fax +54(11) 4709-2636 | www.bacon.com.ar | ventas@bacon.com.ar
www.bacon.com.ar

Responsabilidades Éticas

Protección de personas y animales: Los autores declaran que los procedimientos seguidos se conformaron a las normas éticas del comité de experimentación humana responsable y de acuerdo con la Asociación Médica Mundial y la Declaración de Helsinki.

Confidencialidad de los datos: Los autores declaran que han seguido los protocolos de su centro de trabajo sobre la publicación de datos de pacientes.

Derecho a la privacidad y consentimiento informado: Los autores han obtenido el consentimiento in- formado de los pacientes y/o sujetos referidos en el artículo. Este documento obra en poder del autor de correspondencia.

Conflicto de intereses

Los autores declaran no tener conflicto de intereses.

Agradecimientos

Agradecemos al equipo de la Unidad de Cuidados Intensivos de Clínica Indisa por el apoyo y colaboración en la presentación de estos casos.

>>> REFERENCIAS

Giovannini-Chami L, Hadchouel A, Natham N, et al. Idiopathic eosinophilic pneumonia in children: the French experience. Orphanet Journal of Rare Diseases 2014;9:28.

Giovannini-Chami L, Blanc S, Hadchouel A, et al. Eosinophilic Pneumonias in Children: A Review of theEpidemiology, Diagnosis, and TreatmentPediatric . Pulmonology 2016;51:203-16.

Cottin V, Cordier J. Eosinophilic Lung Diseases. Immunol Allergy Clin N Am 2012;32:557-86.
Carrington CB, Addington WW,

Golf AM, et al. Chronic eosinophilic pneumonia. N Engl J Med 1969;280:787- 98.

Rao M, Steiner P, Rose J, Kassner E, Kottmeier P, Steiner M. Chronic

Eosinophilic Pneumonia in a one year old child. Chest 1975;68:118-20.

Park HN, Chung BH, Pyun JE, et al. Idiopathic acute eosinophilic pneumonia in a 14- month-old girl. Korean J Pediatr 2013;56(1):37-41.

Jeong Y, Kim K, Seo I, et al. EosinophilicLung Diseases: A Clinical, Radiologic, and Pathologic Overview. RadioGraphics 2007;27:617-39.

Oermann C, Panesar K, Langston C, et al. Pulmonary infiltrates with eosinophilia syndromes in children. The Journal of Pediatrics March 2000;351-8.

Magiolo M, Paiva R, Avara S, Girardi G, Benveniste S, Castro-Rodríguez JA. Neumonia eosinifilica crónica. A proposito de un caso y revisisón de la literatura. Rev Chil Ped 2005;76(1): 57-64.

Luks AM, Altemeier WA. Typical symptoms and atypical radiographic findings in a case of chronic eosinophilic pneumonia. Respir Care 2006;51:764-67.

Ribeiro J,Fischer G. Eosinophilic Lung Desease. Paediatrics Respiratory Reviews 2002;3:278-84.

Jeon EJ, Kim KH, Min KH. Acute eosinophilic pneumonia associated with 2009 influenza A (H1N1). Thorax 2010;65:26870.

Rosenberg HF1, Dyer KD, Domachowske JB Respiratory viruses and eosinophils: exploring the connections. Antiviral Res. 2009;83(1):1-9.Marchand E, Etienne-Mastroianni B, Chanez P, et al. Idiopathic chronic eosinophilic pneumonia and asthma: how do they influence each other? Eur Respir J 2003;22:8-13.

Fernández-Bussy S, Campos F, Ogueta I, Labarca G, Cabello H.

Lavado broncoalveolar y derrame pleural con hipereosinofilia. Caso clínico y revisión de la literatura. Rev Med Chile 2016;144:262-6.

Bartal C, Sagi I, Barski L. Drug-induced eosinophilic pneumonia: A review of 196 case reports. Medicine (Baltimore). 2018;97(4):e9688.

Minakuchia M, Niimi A, Matsumoto H, Amitani R, Mishima M. Chronic
Eosinophilic Pneumonia:Treatment with Inhaled Corticosteroids. Respiration 2003;70:362-6.

Naughtom M, Fahy J, Filzgerald M. Chronic Eosinophilic Pneumonia A long term Follow-up of 12 patients. Chest. 1993;103(1):162-5.

Tassinari D, Carulli Ch, Visciotti F, Petrucci R. Chronic eosinophilicpneumonia: a paediatric case. BMJ Case Rep 2013;1-3.